Kystes du rein : enquête et conseil génétique

Jérôme Harambat

Centre de référence maladies rénales rares Sud Ouest

CJN, Avignon, 13 Mars 2009

Introduction

- De nombreuses maladies rénales s'accompagnent de kystes chez l'enfant ou le fœtus
- Les plus fréquentes sont :

  - La PKD

  - Mutation de TCF2

  - La PKR

  - La néphronophtise et maladies apparentées (les kystes y sont au deuxième plan derrière la fibrose)
- Nécessité d'une analyse sémiologique précise
- Rôle de l'enquête et du conseil génétique

Conseil génétique

Stress psychologique

- Grossesse en cours
- Maladie potentiellement grave

Informations

- Diagnostic de certitude (maladie, mutation connue)
- Diagnostic supposé (mon cousin avait …)

Prédictions

- Certaine
- Statistique (risque de …)
- Incertitude ++

Aspects psychologiques

- Remue la culpabilité des familles
  - Etre hétérozygote = rendre son enfant malade
  - S'être trompé de partenaire (pas de risque avec un autre)
- Révèle des secrets de famille
- Déni et refus du conseil génétique fréquent
- Annonce de la maladie : révélation du coté irrémédiable
  - Ne pas anticiper les questions
  - Accepter le déni
- Ne pas faire le conseil génétique à chaud :

  Ne pas apprendre le même jour que son enfant est malade, qu'il peut en mourir et qu'il y a un risque pour les autres enfants du couple
- Proposer une prise en charge avec l'annonce de la maladie

Circonstances de diagnostic des kystes

1. Diagnostic anténatal programmé en cas d'antécédents familiaux

2. Diagnostic anténatal inopiné

3. Diagnostic postnatal
   - Point d'appel clinique
   - Dépistage familial
   - Fortuit

Approche diagnostique devant la découverte de kystes rénaux

- Histoire de la famille, arbre généalogique
- Recherche d'une consanguinité
- Echographies rénales des parents voire des grands parents et des frères et sœurs
- Recherche de signes extra rénaux: peau, doigts, œil, foie, SNC, cœur, etc…
- Analyse anapath. et prélèvement ADN si ITG ou DC +++
- Toutes les maladies génétiques ne sont pas congénitales (début à la naissance)
- Inversement toute anomalie congénitale n'est pas héréditaire

Principales néphropathies kystiques de l’enfant

La polykystose récessive (infantile)

- Récessive autosomique
- Incidence : 1/10 000 à 1/40 000
- Aspect anatomopathologique des reins caractéristique
- Atteinte hépatique très fréquente (cste histologique)
- Homogénéité génétique
- Variété phénotypique +++

Polykystose rénale récessive

Polykystose rénale récessive

Examen histologique en cas de décès fœtal ou néonatal

- Reins augmentés de taille
- Kystes très nombreux et petits
- Disposition radiée
- Développement exclusivement aux dépens des tubes collecteurs

PKR : formes graves des premiers mois

- Enormes reins
- Dystocie
- Insuffisance respiratoire par hypoplasie pulmonaire
- Insuffisance rénale
- Mortalité très élevée en période néonatale

Enquête finlandaise 1974-83 : 73 cas, 55 dcd (75%)

Kaariainen, Pediatr Nephrol 1988

PKR : évolution chez les enfants survivants après la période néonatale

- Néphromégalie : constante chez NN et nourrissons
- HTA (60 à 100%) plus sévère à la période NN, régression fréquente
- Atteinte tubulaire : ↓ PCM , perte de sel
- Protéinurie modérée, hématurie parfois
- Infections urinaires : PNA 40 à 50% des cas
- Évolution de la filtration glomérulaire :
  - Age moyen du dépistage de l'IRC : 4 ans
  - Survie rénale : 86% à 5 ans, 71% à 10 ans, 42% à 20 ans

Bergmann et al. Kidney Int 2005

PKR : lésions hépatiques

Fibrose hépatique congénitale

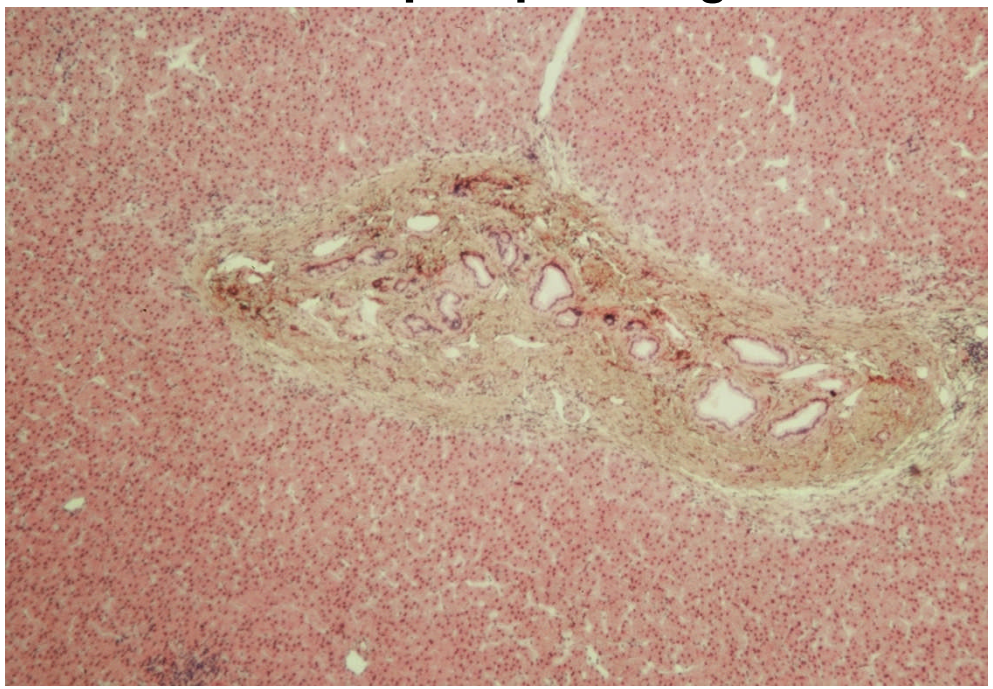

Maladie de Caroli

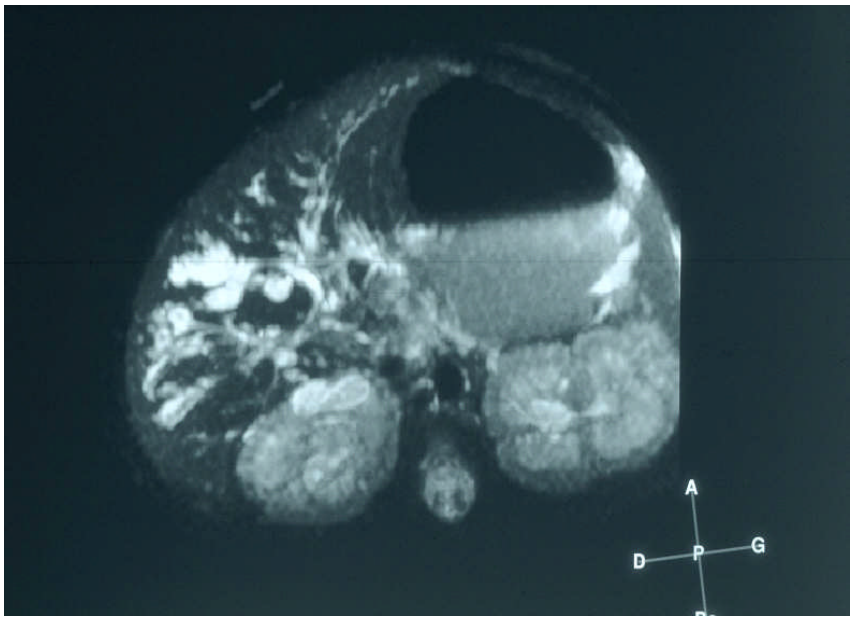

- Cliniquement parlante dans 50 à 75% des cas
- Hypertension portale, cholangites, shunts porto-systémiques (GNMP)
- Pas d'insuffisance hépato-cellulaire
- Indications à la transplantation hépatique rares

PKR : génétique

- PKHD1
- Localisé sur le chr.6p21 (*Zerres 1994*)
- Identifié en 2002 (Ward)
- De très grande taille : 67 exons
- Code pour une protéine transmembranaire de grande taille : la fibrocystine ou polyductine
- Grande hétérogénéité allélique : diagnostic long et coûteux
- Corrélation phénotype génotype
  - Gravité ++ des mutations → protéine tronquée
  - Gravité moindre des mutations → non sens

Bergmann, Kidney Int 2005
Michel, Liutkus. Manuscrit en préparation

PKR : diagnostic anténatal

- **Le dépistage échographique :**
  Δc évoqué devant des gros reins hyperéchogènes : 4 problèmes
  1) Aspect non spécifique
  2) Aspect tardif :
     seules les formes les plus sévères sont dépistées entre 16 et 22 SA, plus souvent > 20-24 SA (50%), > 25% des cas dépistés > 8e mois
     oligoamnios tardif rare → ITG tardives
  3) Faux négatifs
  4) Diagnostic de gravité impossible dans la plupart des cas

- **L'IRM fœtale** : permet une analyse plus fine des images

PKR : diagnostic anténatal

- Diagnostic génotypique par **biologie moléculaire** (étude de liaison)

  - Possible surtout si cas index avec certitude diagnostic
  - Importance de la conservation d'ADN en cas d'ITG ou de décès d'un premier enfant
  - Nécessité que la famille soit informative
  - Si ces conditions sont remplies : Δc possible vers 11-12 SA par ponction amniotique ou biopsie trophoblastique

- Diagnostic direct par **recherche de mutation** sur PKHD1

PKR : conseil génétique

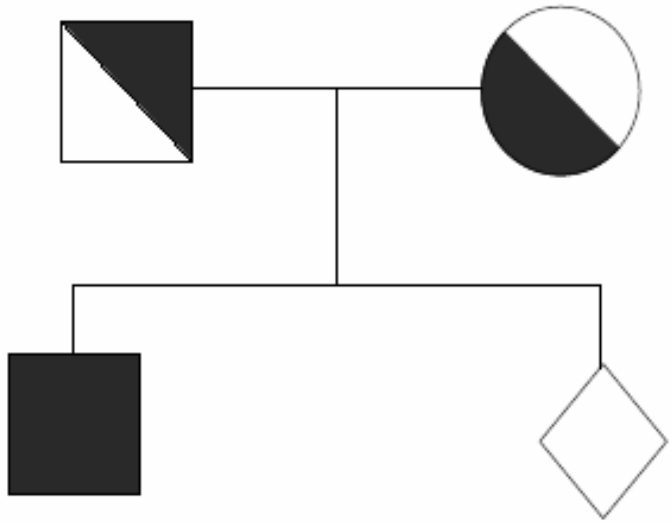

Difficultés :

Risque 1/4 pour **chaque** grossesse

Révélation précoce d'une hétérozygotie

La polykystose dominante (de type adulte)

- Transmission dominante
- Grande fréquence : 1/400 à 1/2000
- Lésions rénales spécifiques
- Atteintes extra-rénales distinctes de PKR

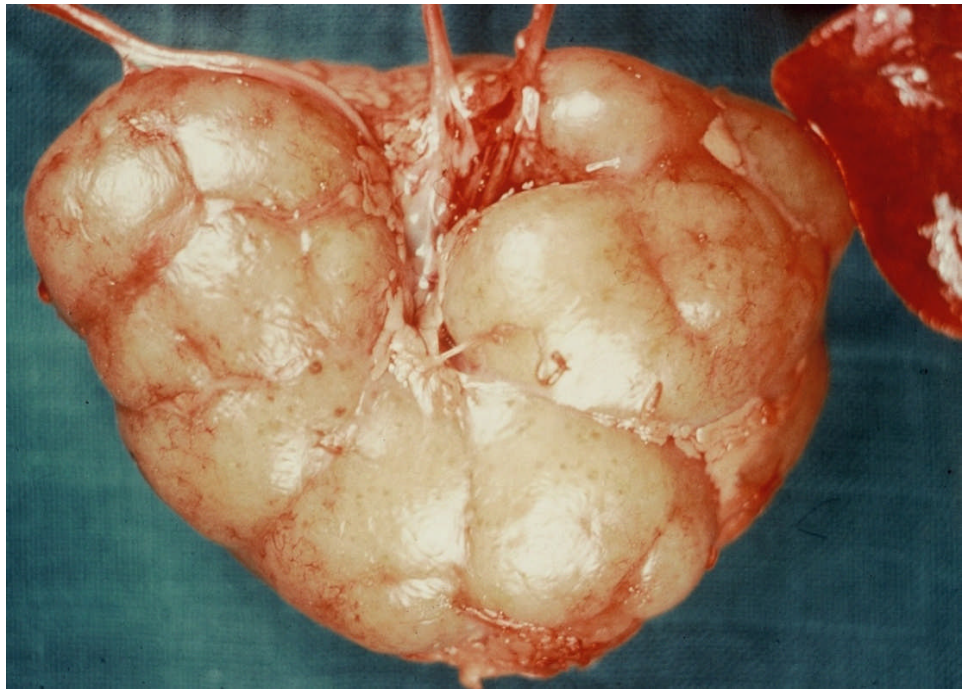

PKD : l'atteinte rénale

- Critères Δc pour les enquêtes familiales (*Ravine, Lancet 1994*)
- **< 30 ans: au moins 2 kystes** uni ou bilatéraux
- 30-59 ans: au moins 2 kystes dans chaque rein
- > 60 ans: au moins 4 kystes dans chaque rein

- Mais dans une famille de PKD certaine (*Gabow, JASN 1997*)
  Présence de kystes :
  - à 5 ans : 60% des cas,
  - entre 5 et 18 ans : 80% des cas

PKD : atteinte pédiatrique

- **Formes du grand enfant**
- Asymptomatiques
- Découverte échographique fortuite
- Évolution identique à celle de l'adulte

- **Formes infantiles à début néo ou anténatal**
- Tableau identique à celui des PKR
- Signes échographiques identiques
- C'est l'enquête familiale qui permet la distinction

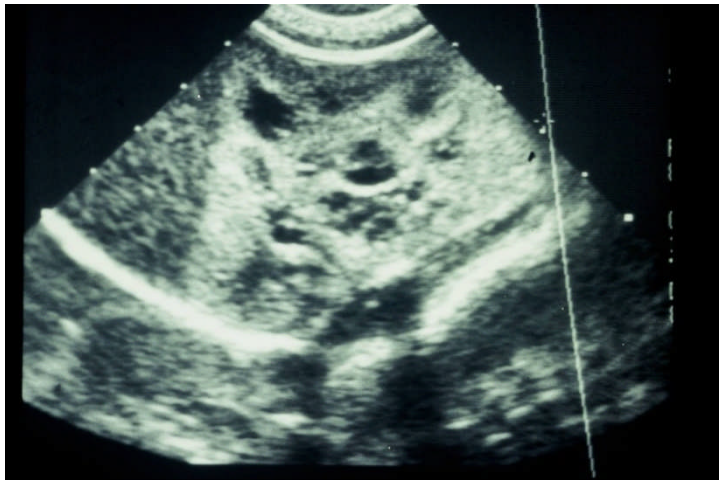

Polykystose rénale dominante

Forme anténatale sévère

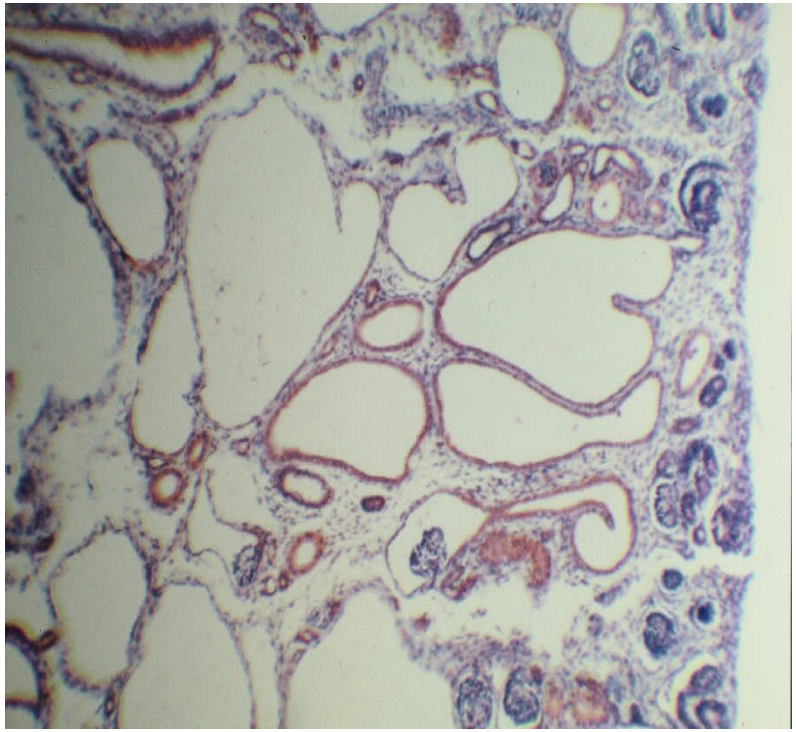

PKD chez l'enfant : pronostic

Fick-Broshamahan 2001

115 enfants suivis jusqu'à 15 ans

seulement 2 (1,7%) avec IRC (formes néonatales sévères)

Boyer, Pediatr Nephrol 2007

26 cas dépistés par échographie anténatale

19 (73%) asymptomatiques à 5,5 ans

5 (19%) HTA

2 (8%) IRC : DFG 50 et 25 ml/min/1,73 m² à 16 et 21 ans

PKD : génétique

- **Hétérogénéité génétique**
- **PKD1 : Chr 16p13.3** (~ 85%)

  localisation en 1985

  identification en 1994 : gène de grande taille, mutations multiples
  étude génotypique difficile, étude de liaison

  code pour une grande protéine : la polycystine 1

- **PKD2 : Chr 4q21-23** (~ 15%)

  code pour la polycystine 2

  évolution plus lente : IRT plus tardive
- Certaines familles ne sont liées à aucun de ces loci : PKD3 ?
- Variabilité d'expression : rôle possible de gènes modificateurs

PKD : conseil génétique

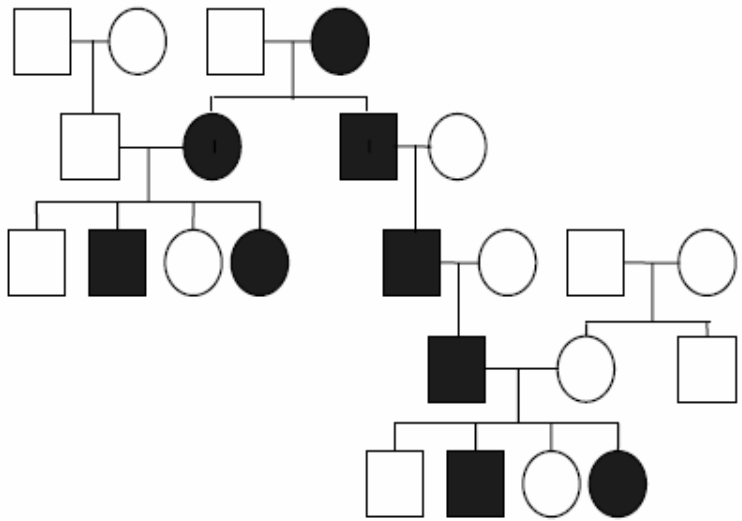

- Médecin : doit être neutre

  Risque de déséquilibres psychiques, familiaux

  - Parent porteur : ambivalent

    « Je ne veux pas que mon enfant subisse les mêmes problèmes que moi

    Sous-jacent : « suis-je reconnu come un être vivant valable si je veux faire interrompre la grossesse si l'enfant est porteur »

  - Risque de transmission : 1/2
  - Pas d'IMG du fait de l'évolution de la maladie

La sclérose tubéreuse de Bourneville

- 1/10 000 naissances
- Atteinte rénale mimant une PKD à révélation anté ou néonatale (~50% avec atteinte rénale : kystes ou angiomyolipomes)
- Taches cutanées achromiques visibles en lumière de Wood, angiofibromes cutanés
- IRM cérébrale à la recherche de tubers
- Echo cardiaque à la recherche d'un rhabdomyome
- Enquête familiale et conseil génétique si positive

STB : atteinte cutanée

STB : imagerie

Échographie rénale

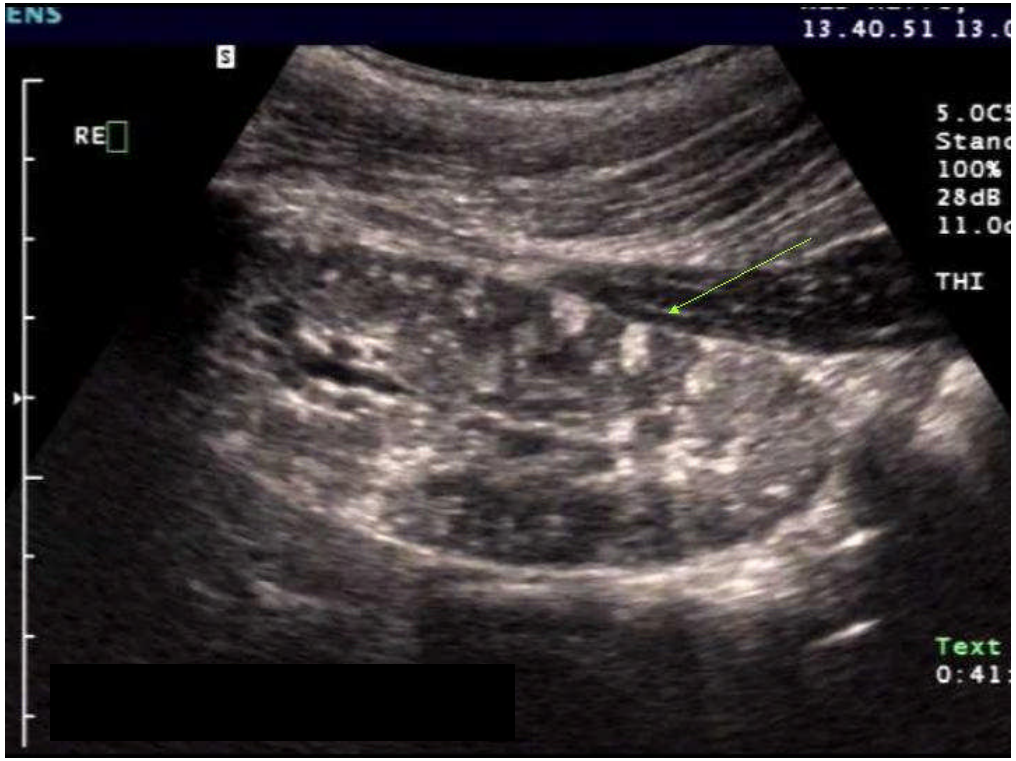

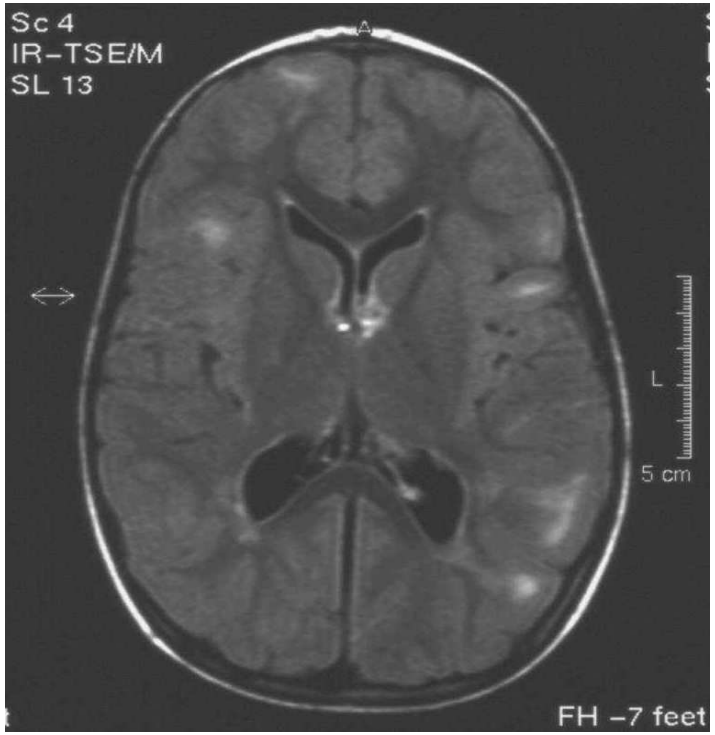

Tubers cérébraux multiples

STB : génétique

- Transmission autosomique dominante à pénétrance incomplète (saut de génération)
- 2 gènes : TSC1 (9q34, hamartine) et TSC2 (16p13, tubérine), mutations de novo fréquentes
- TSC2 est sur le Chr 16 contigu à PKD1 : rôle de la tubérine dans le trafficking et la localisation intracellulaire de la polycystine 1
- Syndrome du gène contigu : délétion de TSC2 et PKD1 associés avec PKD à révélation précoce et sévère

Brook-Carter Nat Genet 1994

Sampson Am J Hum Genet 1997

Sperandio Nephrol Dial Transplant 2000

Le syndrome de Bardet Biedl

- Des gros reins hyperéchogènes à révélation anténatale peuvent être le 1° signe

Richtie Pediatr Radiol 1988
Garber B J Radiol 1991

- Maladie récessive autosomique : recherche d ’une consanguinité
- Signes associés évocateurs : hexadactylie et rétinite pigmentaire
- Signes plus tardifs : obésité, retard psychomoteur et hypogonadisme
- Atteinte rénale souvent sévère avec IRT dans l’enfance

BBS : critères diagnostic de Beales
4 majeurs ou 3 majeurs + 2 mineurs

Critères majeurs	Critères mineurs
Rétinite pigmentaire (rod-cone ou cone-rod)	Myopie sévère, strabisme, cataracte, astigmatisme
Polydactylie postaxiale	Syndactylie / brachydactylie
Obésité	Ataxie/troubles de la coordination Spasticité modérée des MI
Lenteur d'idéation	Retard psychomoteur
Reins hyperéchogènes ou kystiques	Troubles du langage
Hypogénitalisme masculin / hydrométrocolpos	Polyurie-polydipsie (diabète insipide néphrogénique)
Hypertension d'origine inconnue	Anomalies de l'émail dentaire/de l'éruption dentaire
	Intolérance glucidique Hypertrophie VG / cardiopathie Fibrose hépatique

BBS : phénotype progressif

- Périnatal
  - Polydactylie “banale”
  - Anomalie rénale DAN
- 2-5 ans
  - Retard des acquisition
  - Obésité
- 5-10 ans
  - Signes visuels
  - Difficultés d’apprentissage
- 10 ans → adulte
  - Cécité
  - IRC et diabete

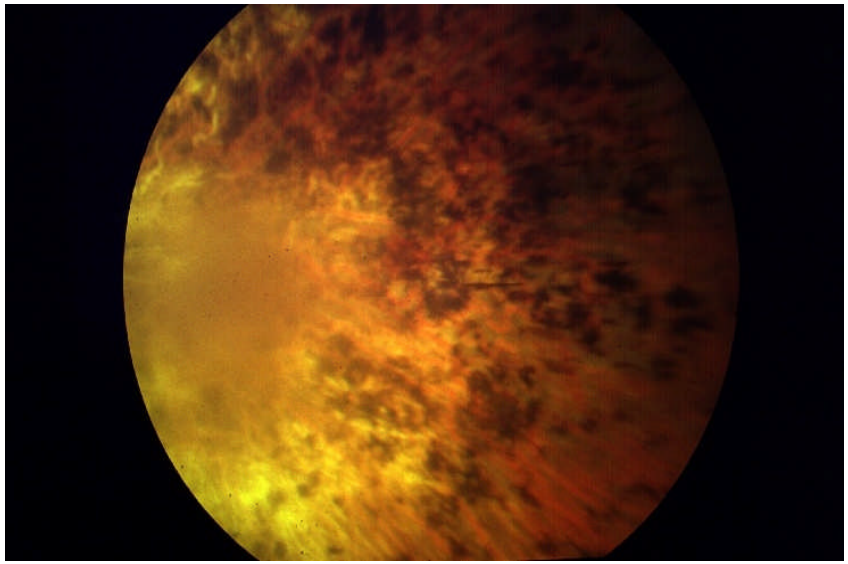

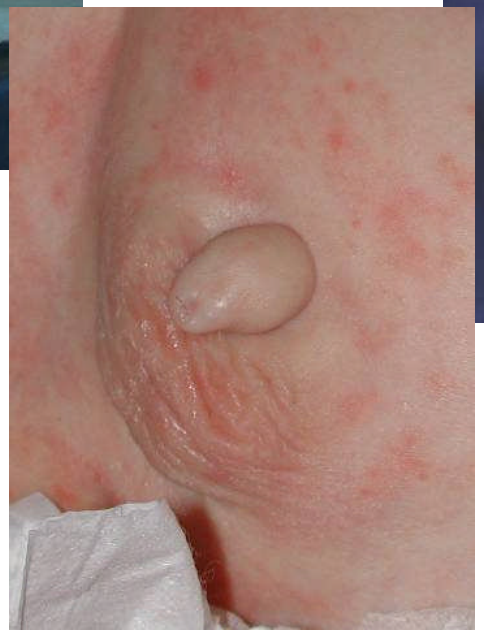

5
4
3
2
1

BBS : génétique

Gène	Locus	Exons
BBS1	11q13	17
BBS2	16q21	17
BBS3 (ARL6)	3p13	9
BBS4	15q22	16
BBS5	2q31	12
BBS6/MMKS	20p12	6
BBS7 (FLJ10715)	4q27	9
BBS8 / TCC8	14q32	15

Reins kystiques et mutations dans le gène TCF2

- TCF2 code pour HNF-1β (facteur de transmission)
- Autosomique dominant
- Anomalies rénales : reins ↑ou ↓ de taille, kystes, aspect dysplasique ou hypoplasique, rein unique
- Insuffisance rénale souvent tardive mais qq cas avec atteinte prénatale sévère
- Diabète de type de MODY 5 avec aspect hypoplasique du pancréas
- Malformations génitales chez les femmes
- Hyperuricémie
- Cytolyse hépatique

Bingham Kidney Int 2002, Ulinski JASN 2006, Decramer JASN 2007

Mutations dans le gène TCF2 : enquête familiale

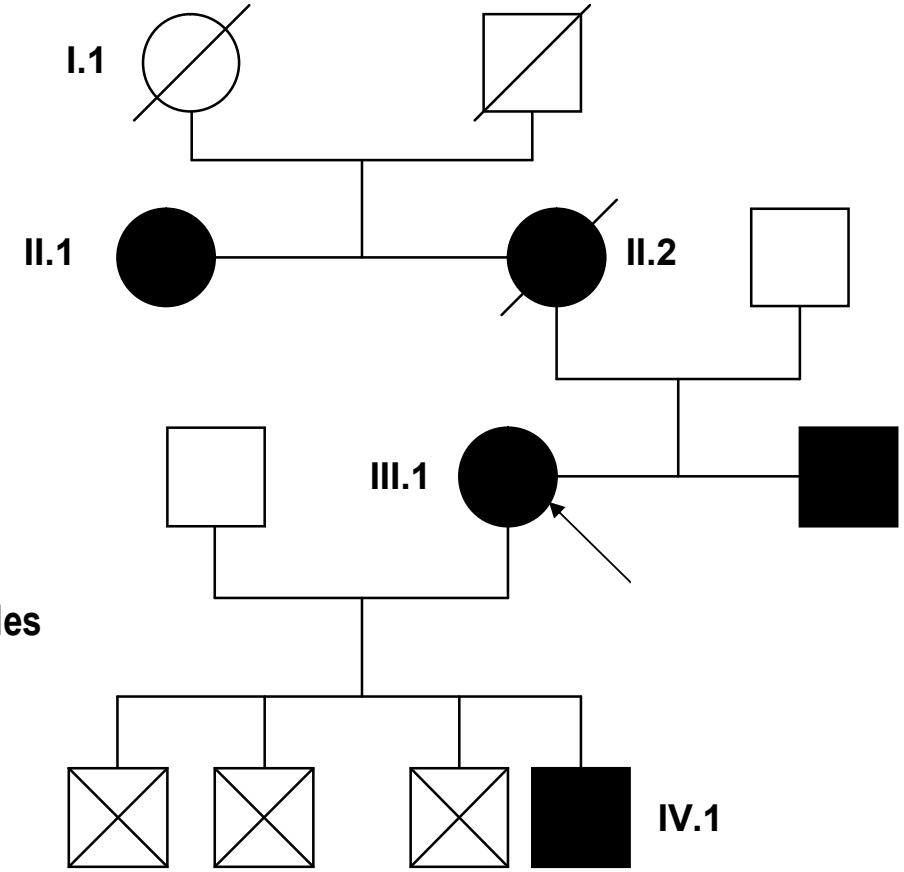

I-1 : kystes rénaux
II-1 : kystes rénaux, IRC
II-2 : néphrocalcinose, IRT
III-1 : ↓ PCM, HTA, IRC
III-2 : diabète MODY5, hypoplasie rénale, ano. génitales
IV-1 : kystes rénaux, ↓ PCM

Rigothier, Nephrol Ther (in press)

Reins kystiques et mutations dans le gène TCF2

- Diagnostic évoqué devant notion chez les ascendants
  - Reins de morphologie anormale avec ou sans IRC
  - Diabète
  - Anomalies des voies génitales
  - Hyperuricémie
- Gène identifié : possibilité de diagnostic moléculaire (Paris, Toulouse)
- Maladie dont la fréquence est sous estimée par méconnaissance

→ **savoir y penser et faire faire l'étude du gène**

Dysplasie multikystique

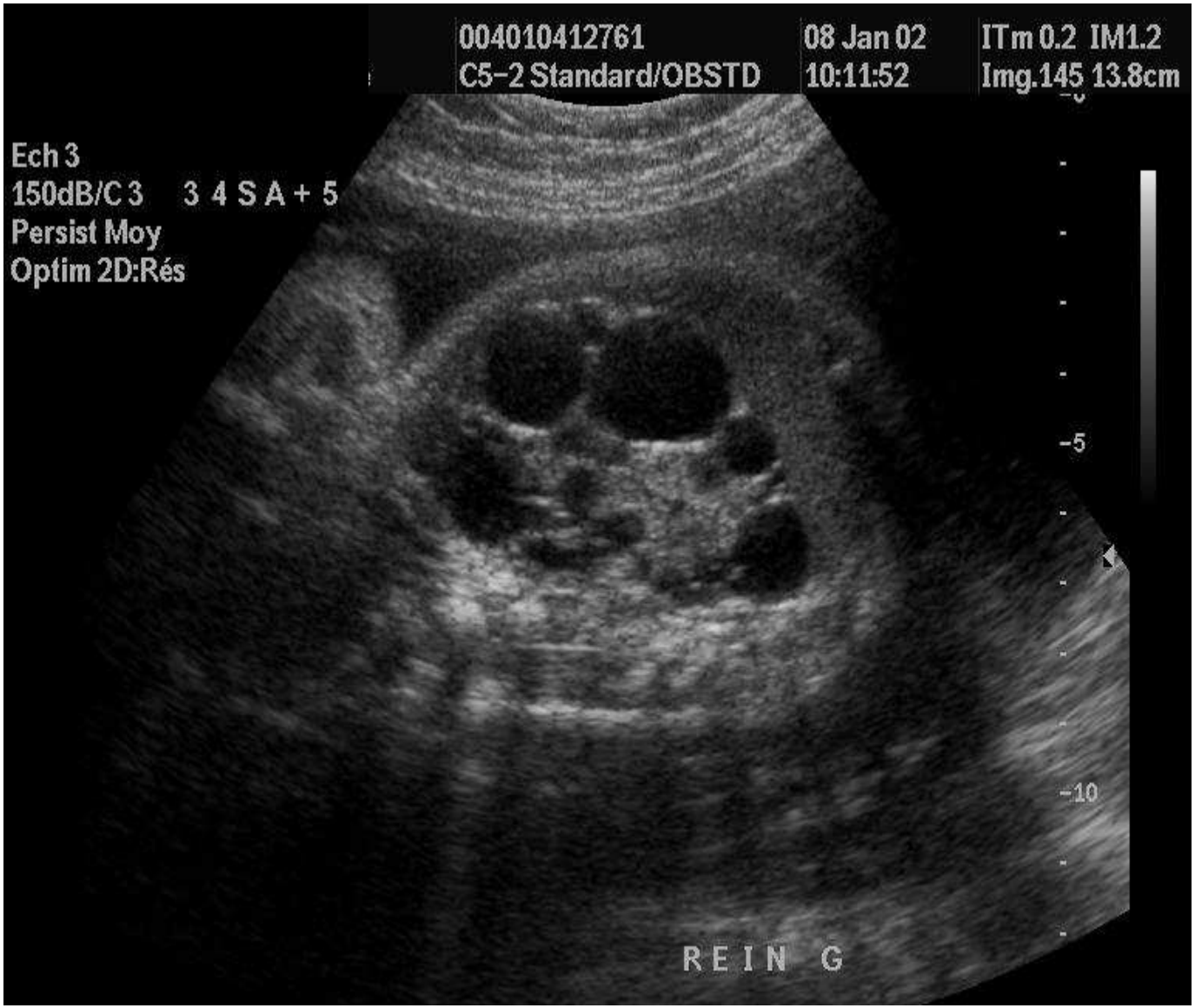

Dysplasie multikystique

- Incidence : 1/3000 à 1/4500 naissances

- Conduite à tenir

  - En anténatal :

  Rechercher malformations associées (1/3 des cas) orientant vers syndrome polymalformatif (Vater, Zellweger, Bor, autres…)

  → échographie ± IRM = coeur, membres, vertébres, tube digestif, cerveau, génitales

  → caryotype

  - En post-natal :

  Y a-t-il une uropathie controlatérale ? Comment est le rein controlatéral ?

- Possible formes familiales, mutation TCF2 (Ulinski, JASN 2006)

Quelques exemples en pratique quotidienne

Gros reins hyperéchogènes de DAN

- Polykystoses rénales récessives
- Polykystoses rénales dominantes
- Dysplasies rénales
  - Malformations urologiques obstructives
  - Autres anomalies : vacter….
  - Anomalies chromosomiques : Perlman, Beckwith-Wiedemann, Meckel..
- Néphroblastome bilatéral
- Thrombose des veines rénales
- Infection (CMV)
- Syndrome néphrotique congénital finlandais
- **Absence de pathologie rénale post natale**

Reins kystiques 24 SA : Sd de Meckel

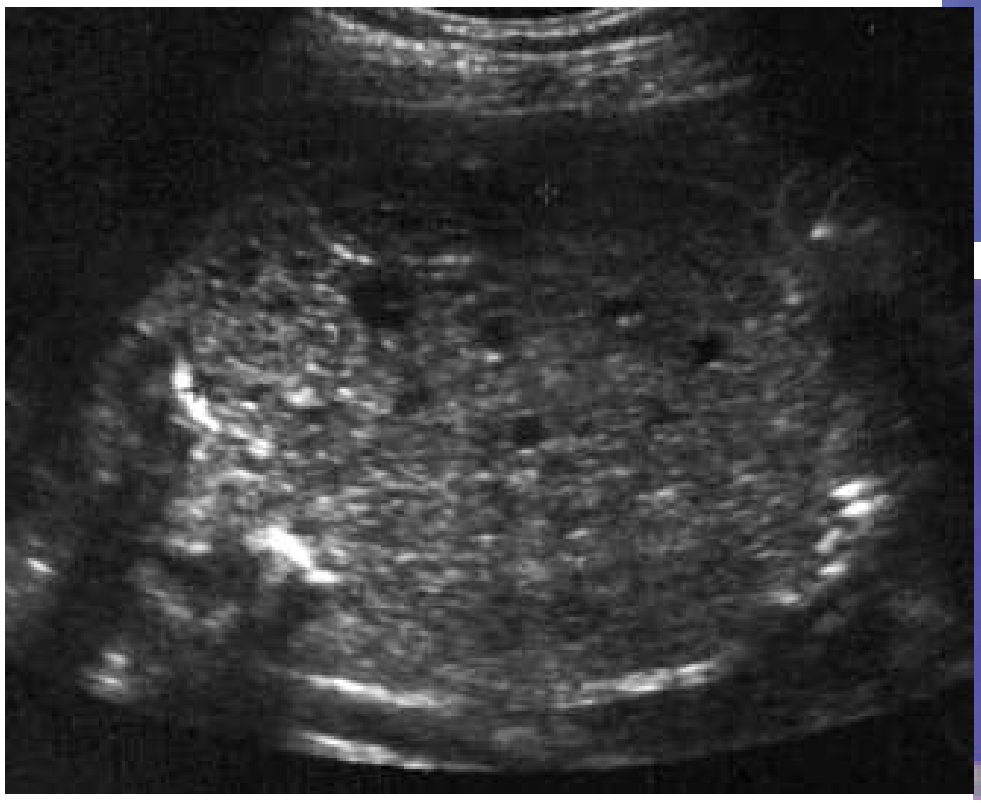

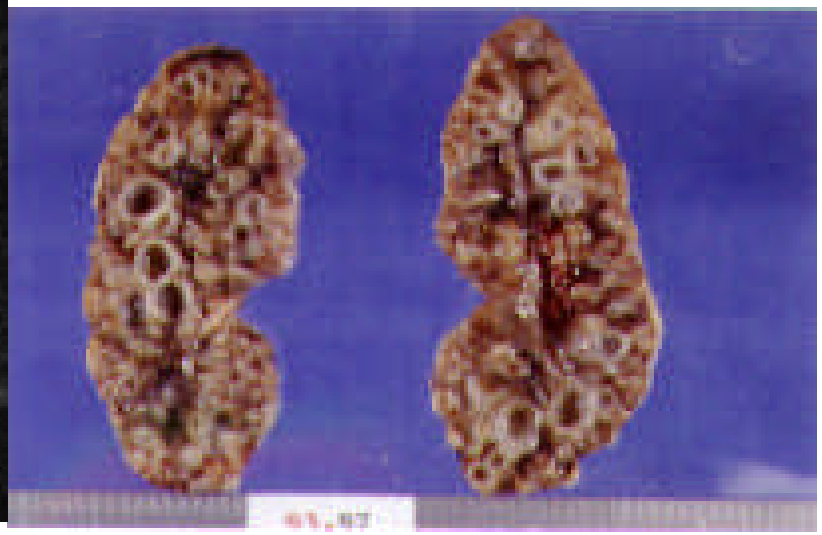

Nombreux kystes et tubes primitifs, très rares glomérules, fibroadénomatose hépatique

Sd de Meckel 15 SA

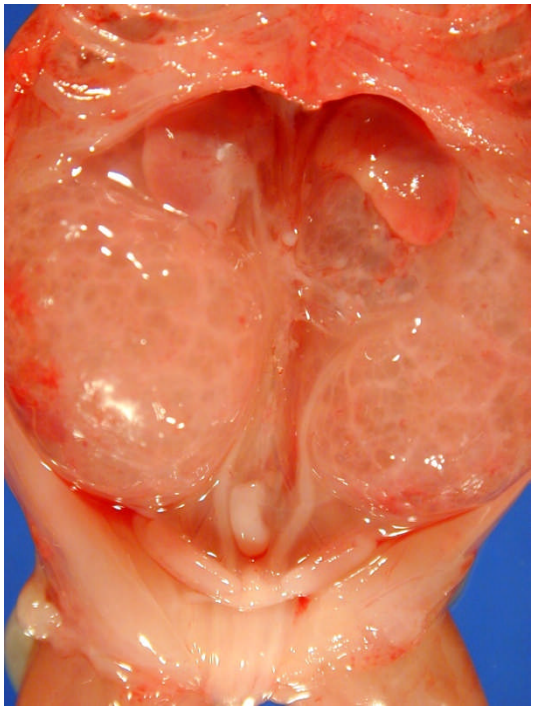

24 SA, gros reins symétriques, hyperéchogénicité homogène, DCM absente : PKR ?

IRM fœtale 3ème trimestre : PKR

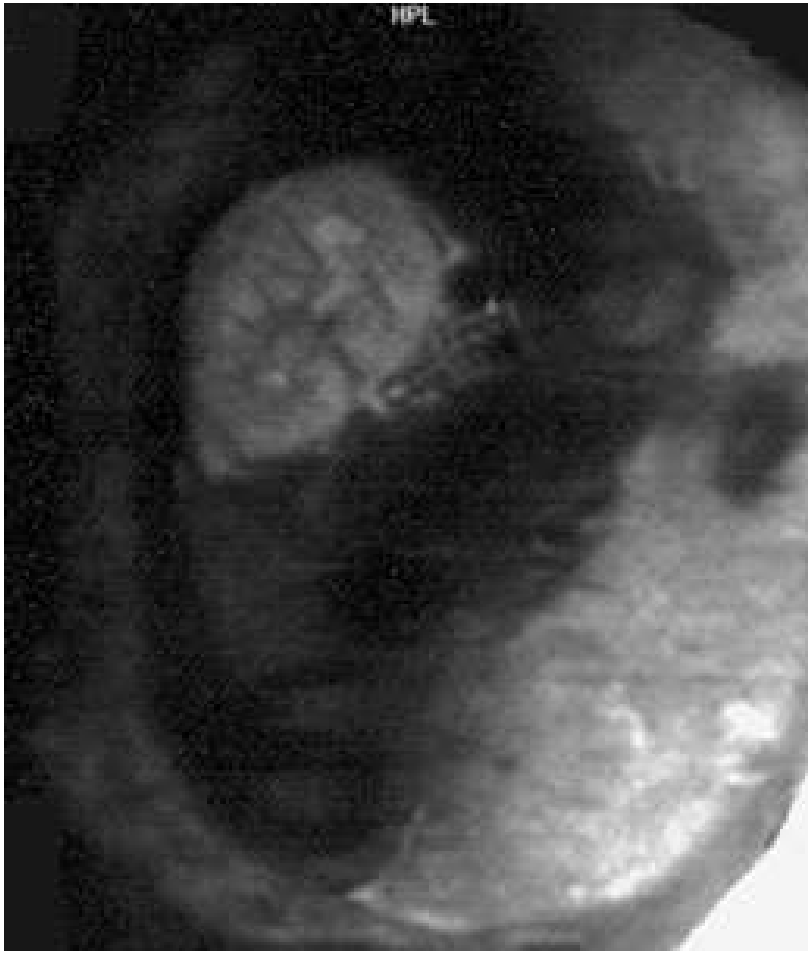

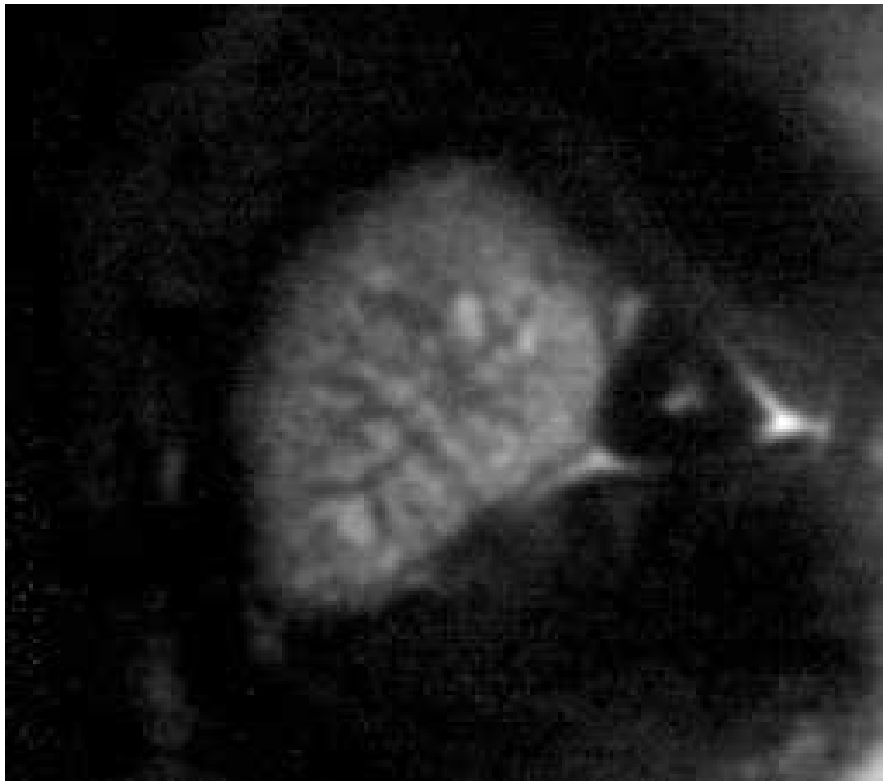

Polykystose rénale récessive

Gros reins
- symétrie parfaite
- aspect radiaire, régulier et homogène à la coupe
- Histologie : dilatation microkystique des tubes collecteurs

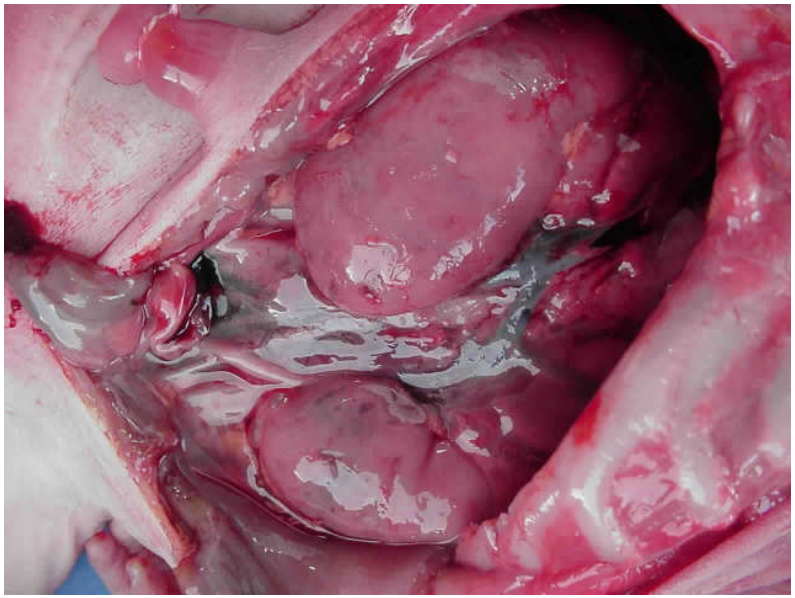

34 SA gros reins hyperéchogènes +4DS et oligoamnios sévère : PKR ?

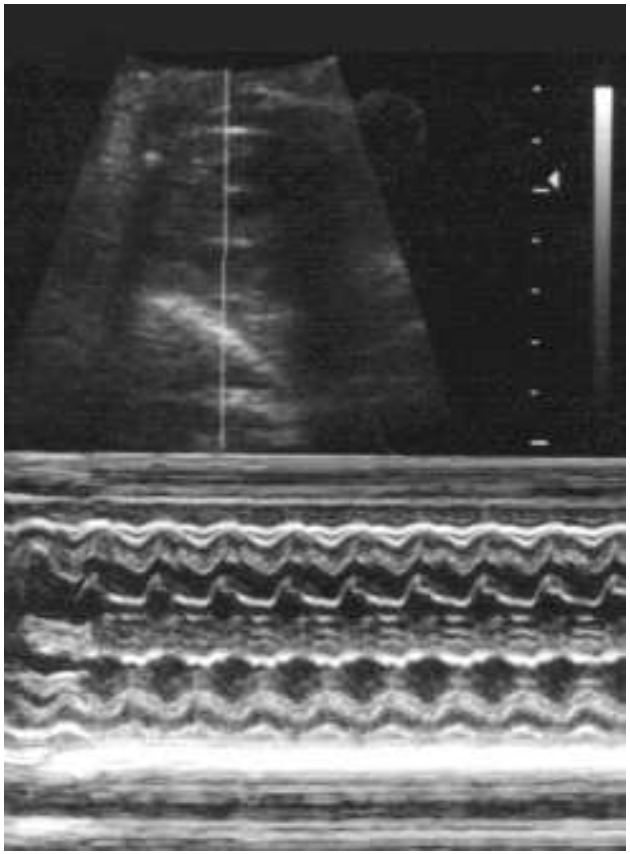

Sd néphrotique congénital

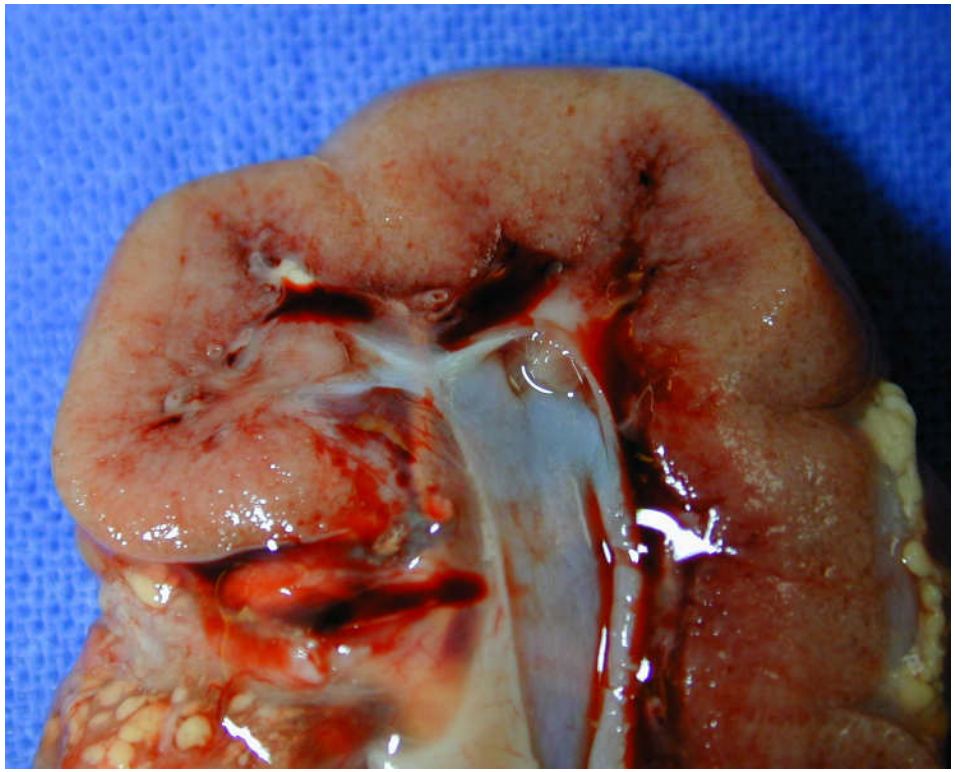

Multiples petits kystes glomérulaires et tubulaires,
prédominance sous corticale, pas d'anomalie hépatique

Reins kystiques bilatéraux et oligoamnios 20 SA

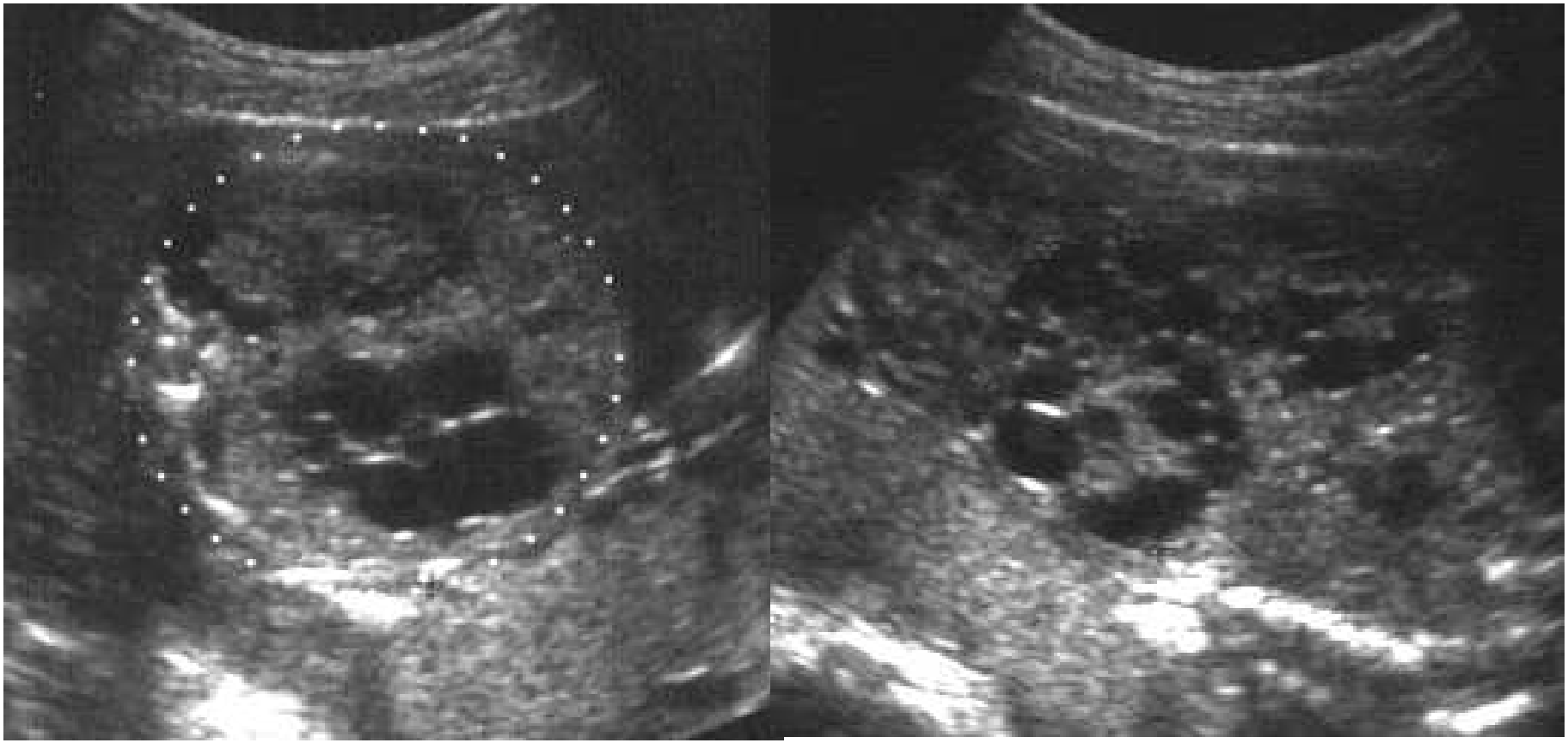

Dysplasie multikystique bilatérale

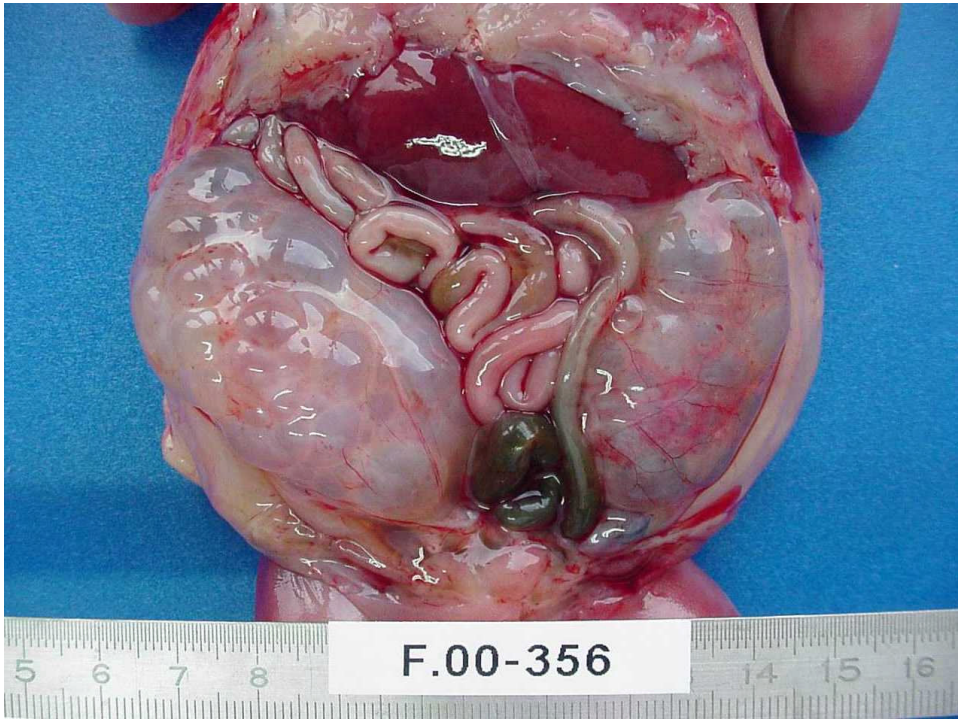

20 SA
Séquence oligoamnios,
Reins +5 DS
Kystes multiples de taille variable, tubes primitifs, rares glomérules, petits ilôts cartilagineux

Gros reins hyperéchogènes orientation diagnostique

- Anamnèse familiale (après 30 ans) :
  - Si positive : PKD
  - Si négative : PKD non exclue mutation de novo
- Macrokyste (diamètre > 15 mm) absent des PKR
- Asymétrie taille rénale : dysplasie
- Malformations associées : dysplasie, sd polymalformatif

Gros reins hyperéchogènes : facteurs pronostiques

- Date de découverte de l'anomalie rénale
  Après 30 SA = pronostique favorable
- Oligoamnios précoce
- Taille des reins > 4 DS *Tsatsaris BJOG 2002*
- Anomalies associées (polymalformation, anomalie chromosomique)
- Etude biochimique et génétique ?

Conclusion

- La découverte de kystes rénaux doit donc conduire à une enquête génétique précise
- Les progrès réalisés dans l'analyse génétique de ces maladies permet

  - de mieux les classer

  - de les diagnostiquer avec de plus en plus de précision

  - laisse entrevoir des possibilités thérapeutiques
- Difficultés d'un diagnostic prénatal précis en cas de gros reins hyperéchogènes isolés
- C'est l'histoire familiale et l'analyse post-natale ou post-mortem et non l'écho prénatale qui permet le diagnostic